

HƯỚNG DẪN THỰC HÀNH CỦA ISUOG: SIÊU ÂM QUÍ 1 THAI KỲ

Bs Hà Tố Nguyên - Translation by Hà Tố Nguyên

Hội đồng chuẩn mực lâm sàng (Clinical Standards Committee -CSC)

ISUOG là một tổ chức khoa học với tiêu chí hoạt động là thúc đẩy việc thực hành an toàn, huấn luyện và nghiên cứu khoa học đạt tiêu chuẩn cao trong lĩnh vực chẩn đoán hình ảnh của nữ giới. Hội đồng chuẩn mực lâm sàng của ISUOG (Clinical Standards Committee -CSC) có thẩm quyền đưa ra các hướng dẫn thực hành cũng như các đồng thuận cho các bác sĩ khi thực hành siêu âm chẩn đoán. ISUOG đã rất cố gắng để các hướng dẫn tại thời điểm lưu hành là đúng và cập nhật nhất, không một ai, dù là các hội viên hay các thành viên nào trong tổ chức ISUOG chấp nhận khả năng có sự sai sót trong các hướng dẫn, khuyến cáo hay dữ liệu được đưa ra bởi CSC. Các tài liệu được phát hành bởi CSC không nhằm mục đích xây dựng một chuẩn mực có tính pháp lý vì sự ứng dụng của các khuyến cáo và các hướng dẫn này có thể bị ảnh hưởng tùy từng cá thể, từng vùng miền và nguồn lực sẵn có tại địa phương. Các hướng dẫn này được ISUOG cho phép lưu hành miễn phí (info@isuog.org).

MỞ ĐẦU:

Siêu âm nên là một xét nghiệm thường qui trong chăm sóc tiền sinh nếu đơn vị có sẵn nguồn lực. Siêu âm thường được thực hiện ở quý hai mặc dù các xét nghiệm sàng lọc được chỉ định ngày càng nhiều ở quý một. Với sự tiến bộ của khoa học kỹ thuật, cùng với đầu dò siêu âm ngã âm đạo tần số cao, các hình ảnh siêu âm có độ ly giải rất tốt nên việc khảo sát và theo dõi sự phát triển thai nhi có thể được thực hiện từ ba tháng đầu thai kỳ.

Mục đích của tài liệu này là cung cấp các hướng dẫn cho người thực hành khi thực hiện siêu âm quý một thai kỳ. Quý một thai kỳ được tính từ giai đoạn tử cung có túi thai và phôi thai sống đến 13 tuần 6 ngày. Trước 10 tuần được gọi là phôi và sau 10 tuần gọi là thai vì sau 10 tuần thì sự hình thành các cấu trúc thai gần như hoàn chỉnh và sau đó thai chỉ tăng trưởng và hoàn chỉnh cấu trúc.

Mục đích của siêu âm quý một là gì?

Mục đích chung của siêu âm thai là cung cấp các thông tin chính xác để giúp việc theo dõi chăm sóc tiền thai đạt hiệu quả tối ưu, nhằm bảo đảm sức khỏe tốt nhất cho mẹ và thai. Ở giai đoạn thai sớm, cần xác định tình trạng tim thai có không, tuổi thai, số lượng thai, nếu đa thai phải xác định số bánh nhau và túi ối. Ở thời điểm cuối quý 1, siêu âm có thể phát hiện một số bất thường lớn và đo độ mờ da gáy (ĐMĐG) để sàng lọc các lệch bội. Cần nhớ rằng, nhiều dị tật lớn xuất hiện muộn sau đó nên thời điểm này có thể không phát hiện được dù có máy siêu âm tốt và người siêu âm nhiều kinh nghiệm.

Thời điểm nào nên thực hiện siêu âm quý 1?

Không cần thiết phải siêu âm một cách thường qui sớm chỉ để xác định tình trạng thai nếu thai không có triệu chứng bất thường hay chỉ định định đặc biệt từ bác sĩ lâm sàng. Siêu âm quý 1 được khuyến cáo thực hiện ở thời điểm 11-13 tuần 6 ngày

vì ở thời điểm này siêu âm sẽ đạt được hết các mục đích yêu cầu kể trên như xác định tình trạng, tuổi thai chính xác, số lượng thai và nếu có yêu cầu sẽ đánh giá hình thái học thai nhi sớm và nguy cơ lệch bội. Trước khi siêu âm, bác sĩ nên tư vấn cho thai phụ về các lợi ích cũng như giới hạn của siêu âm quý 1 (**GOOD PRACTICE POINT**)

Ai là người có thể thực hiện siêu âm quý 1?

Người làm siêu âm sẵn cần phải được tập huấn siêu âm thai (**GOOD PRACTICE POINT**)

Để siêu âm đạt kết quả tối ưu, người làm siêu âm cần đáp ứng các tiêu chuẩn sau:

1. Được tập huấn việc sử dụng máy siêu âm và các vấn đề liên quan đến sự an toàn.
2. Tham gia các chương trình đào tạo liên tục.
3. Có hướng xử trí thích hợp khi siêu âm thấy bất thường
4. Có tham gia chương trình bảo hiểm.

Nên sử dụng máy siêu âm như thế nào?

Nên sử dụng máy siêu âm có tối thiểu các chức năng sau:

- Thời gian thực, thang xám, 2 chiều (2D)
- Đầu dò bụng và âm đạo.
- Nút điều chỉnh cường độ sóng âm có hiển thị thang chuẩn.
- Nút phóng to và dừng hình
- Nút đo điện tử.
- Lưu hình, in hình.
- Có bảo trì và bảo hành định kỳ.

Trả lời kết quả siêu âm như thế nào?

Kết quả siêu âm nên được lưu trữ trên máy tính và in ra giấy (tham khảo phụ lục). Dữ liệu nên được lưu trữ nội bộ theo mẫu chuẩn của đơn vị để thai phụ cũng như đơn vị có thể tham khảo (**GOOD PRACTICE POINT**)

Siêu âm quý một có an toàn không?

Thời gian khám siêu âm thai nên được giảm thiểu tối đa, sử dụng thời gian ngắn nhất và cường độ sóng thấp nhất có thể để lấy đủ thông tin cho chẩn đoán, sử dụng nguyên lý ALARA (As Low As Reasonably Achievable) (**GOOD PRACTICE POINT**)

Nhiều tổ chức quốc tế, bao gồm cả ISUOG, đồng thuận nên dùng B Mode và M mode khi siêu âm tiền sản vì cường độ sóng âm thấp an toàn cho thai dù ở tuổi thai nào. Siêu âm Doppler do năng lượng phát ra cao hơn nên khả năng gây tác động sinh học lên thai có thể nhiều hơn, đặc biệt khi dùng cho những vùng cấu trúc nhỏ. Siêu âm Doppler chỉ nên được dùng trong quý một nếu có chỉ định lâm sàng. Thông tin chi tiết có thể tham khảo thêm trong khuyến cáo về sự an toàn của siêu âm của ISUOG.

Trong trường hợp siêu âm không thể thực hiện theo các hướng dẫn trên thì chúng ta làm gì?

Các hướng dẫn này là chuẩn mực có tính quốc tế khi siêu âm quý một, nhưng nên cân nhắc tùy mỗi cá thể và điều kiện thực hành y khoa tại đơn vị. Nếu siêu âm không thể thực hiện như các hướng dẫn này thì nên đưa ra lý do. Trong đa số các

trường hợp, nên siêu âm lại hoặc chuyển thai phụ đến một cơ sở khám khác. Cần tiến hành ngay để giảm thời gian chờ đợi lo lắng của thai phụ (**GOOD PRACTICE POINT**)

Trường hợp đa thai cần làm gì?

Xác định số bánh nhau và số túi ối là điều rất quan trọng để theo dõi và xử trí các trường hợp đa thai. Xác định số bánh nhau cần làm ở thời điểm thai sớm. Cần có lịch trình khám siêu âm cụ thể về thời gian, tần suất tùy theo nguồn lực và hướng dẫn tại địa phương. (**GOOD PRACTICE POINT**)

HƯỚNG DẪN THỰC HÀNH KHÁM SIÊU ÂM

1. Xác định tình trạng thai ở giai đoạn sớm.

Trong hướng dẫn này, tuổi thai được tính từ ngày mất kinh, lớn hơn 14 ngày so với tuổi thai tính từ ngày thụ thai. Sự phát triển của phôi thai trên siêu âm tương tự như sự phát triển của phôi người được mô tả theo giai đoạn của Carnegie. Phôi dài khoảng 1-2mm thì nhìn thấy trên siêu âm, tăng khoảng 1mm mỗi ngày. Không thể phân biệt cực đầu hay mông cho đến khi thai được 53 ngày (khoảng 12mm) khi mà khoang não sau có dạng hình thoi khá rõ ràng (sau này sẽ phát triển thành não thất 4)

Định nghĩa thai sống

Thuật ngữ "sống được" là khả năng có thể sống độc lập ngoài tử cung thì không thể áp dụng cho phôi hay thai giai đoạn sớm. Tuy nhiên thuật ngữ này khi dùng trong siêu âm thì có nghĩa là phôi thai hay tim thai có hoạt động. Do vậy thai sống về phương diện siêu âm có nghĩa là phôi có hoạt động tim thai ở thời điểm khám. Hoạt động tim thai có thể nhìn thấy sớm nhất lúc thai được 37 ngày, lúc này tim có dạng hình ống. Hoạt động tim thai nhìn được khi phôi có chiều dài $\geq 2\text{mm}$ tuy nhiên có 5-10% trường hợp phôi có chiều dài 2-4mm nhưng chưa thấy hoạt động tim thai.

Định nghĩa trong tử cung

Sự hiện diện của túi thai nằm trong lòng tử cung giúp khẳng định là thai trong tử cung nhưng tiêu chuẩn định nghĩa của túi thai thì không rõ ràng. Các thuật ngữ như "túi trống", "màng rụng đôi" hay ngay cả "túi thai giả" đều không thể khẳng định hoặc loại trừ thai trong tử cung. Do vậy việc chẩn đoán thai trong tử cung là một vấn đề có tính chủ quan, tùy thuộc vào kinh nghiệm của người làm siêu âm. Trường hợp bệnh nhân không có triệu chứng, khuyến cáo nên đợi cho đến khi thấy có phôi bên trong túi thai mới khẳng định là túi thai thật (**GOOD PRACTICE POINT**)

2. Phép đo đạt thai giai đoạn sớm

Kích thước túi thai trung bình (MSD) được mô tả trong quý 1, khi thai được 35 ngày tính từ ngày đầu kì kinh cuối. MSD là trị số trung bình của 3 phép đo trên ba chiều của túi dịch trong lòng tử cung. Có sẵn biểu đồ tính tuổi thai theo chiều dài đầu mông (CRL) hoặc MSD, tuy nhiên tính tuổi thai khi túi thai có phôi thì tiên đoán tuổi thai chính xác hơn MSD.

3. Phép đo đạt thai ở quý một:

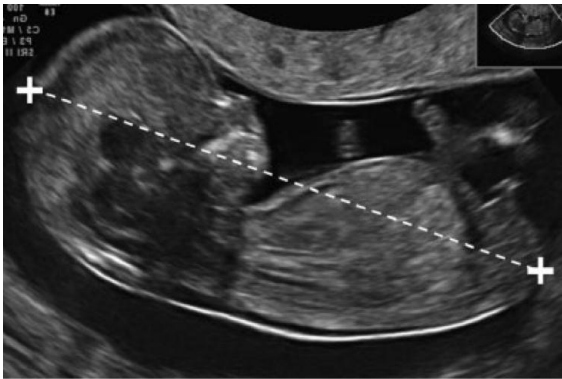Cần thực hiện đo gì trong quý một thai kì?

Đo CRL có thể thực hiện ngã bụng hay âm đạo. Thực hiện mặt cắt dọc giữa chuẩn của thai/phôi, lý tưởng là thai/phôi nằm ngang trên màn hình. Cần phóng lớn đủ để thai chiếm gần hết chiều rộng của màn hình siêu âm, do vậy đường thẳng đo CRL thai sẽ vuông góc với sóng siêu âm. Đo thai ở tư thế trung tính (đầu và cổ trên một

đường thẳng, không ngửa không gập). Cực đầu và cực mông của thai phải được nhìn thấy rõ ràng. Thận trọng tránh đo lẫn với các cấu trúc khác như túi noãn hoàng. Để đảm bảo việc đo thai ở đúng tư thế, không gập, cần nhìn thấy có khoang ối nằm giữa cằm và ngực của thai. Tuy nhiên tiêu chuẩn này khó đạt được nếu thai khoảng 6-9 tuần, thời điểm mà thai rất gập. Ở giai đoạn này, thật sự là đo từ cổ đến mông chứ không phải đầu mông như tên gọi. Ở tuổi thai rất sớm, khó có thể phân biệt giữa cực đầu và cực mông của phôi thai và chiều dài đầu mông lớn nhất sẽ được chọn.

Đường kính lưỡng đỉnh (BPD) và chu vi vòng đầu (HC) được đo ở mặt cắt ngang qua đầu thai và đầu thai không bị ép do các cấu trúc lân cận hay lực ép của đầu dò. Ở tuổi thai 10 tuần, cần nhìn thấy các cấu trúc như đường giữa, rãnh gian bán cầu và đám rối mạng mạch. Sau 13 tuần, đồi thị và não thất 3 là những mốc tốt khi đo BPD. Mặt cắt ngang chuẩn phải thấy cả hai sừng trước và hai sừng chằm của não thất và không thấy tiểu não.

Khi đo BPD, vị trí đặt con trở nên theo như qui định của biểu đồ được sử dụng. Cả hai cách đo ngoài-trong và ngoài-ngoài đều có thể được dùng.



Hình 1 Kỹ thuật đo chiều dài đầu mông (CRL) ở thai có CRL 60mm (12+3 tuần).

Lưu ý tư thế trung tính của cổ thai nhi

Các thông số đo đạt khác

Có cả biểu đồ của chiều dài xương đùi, chu vi bụng và các cơ quan khác nhưng không cần thiết đo các thông số này ở quý 1.

4. Xác định tuổi thai

Thai phụ cần siêu âm ở giai đoạn sớm khoảng 10-13 tuần 6 ngày để xác định chính xác tuổi thai (**Grade A recommendation**). Siêu âm xác định tuổi thai/phôi dựa trên các giả định sau:

- Tuổi thai được tính từ ngày đầu kì kinh cuối, là tuổi phôi cộng thêm 14 ngày.
- Kích thước phôi/thai tương ứng với tuổi thai được tính sau khi thụ thai.
- Các cấu trúc được đo bình thường.
- Kỹ thuật đo tuân theo qui định của biểu đồ sử dụng.
- Máy siêu âm được chỉnh để đo đạt chính xác.

Xác định tuổi thai đúng là điều quan trọng khi theo dõi thai và đó là một chỉ định thường qui của siêu âm ở quý một. Nó cung cấp các thông tin quan trọng cho việc đánh giá sự tăng trưởng sau này của thai và cũng hướng xử trí nhóm thai kì sanh non và quá ngày. Chỉ trừ các trường hợp thnhưai do thụ tinh trong ống nghiệm, ngày thụ thai chính xác không thể xác định được và do vậy xác định tuổi thai bằng siêu âm là phương pháp đáng tin cậy nhất. Khuyến cáo tất cả các thai phụ nên đi

siêu âm sớm ở tuổi thai 10-13 tuần 6 ngày để xác định tuổi thai và số lượng thai. Ở quý một, có nhiều thông số để xác định tuổi thai nhưng CRL là chính xác nhất, có thể xác định chính xác ngày thụ thai trong vòng 5 ngày trong 95% các trường hợp.

Ở giai đoạn rất sớm, khi phôi thai còn khá nhỏ, sự sai lệch khi đo có thể có nhiều tác động lên việc đánh giá tuổi thai nên khoảng thời gian lý tưởng để siêu âm xác định tuổi thai là 8-13 tuần 6 ngày (**GOOD PRACTICE POINT**)

Ở giai đoạn 11-13 tuần 6 ngày, CRL và BPD là hai thông số phổ biến nhất để xác định tuổi thai. Có nhiều tác giả công bố các biểu đồ xác định tuổi thai theo hai thông số này. Có thể đo ngã bụng hay ngã âm đạo. Biểu đồ của đơn thai vẫn có thể dùng cho đa thai. Chi tiết của các biểu đồ được công bố xin tham khảo trong bảng 1. Khuyến cáo nên dùng CRL để xác định tuổi thai chỉ trừ khi CRL >84mm thì có thể dùng HC, được cho là chính xác hơn BPD (**GOOD PRACTICE POINT**)

Bảng 1: Các số sinh trắc học cần đo ở siêu âm quý 1

Tác giả	Thông số đo	Tuổi thai (tuần)	Ghi chú
Robinson & Fleming ⁵² (1975); quoted Loughna <i>et al.</i> ⁴¹ (2009)	CRL	9-13+6	Được dùng bởi British Medical Ultrasound Society
Hadlock <i>et al.</i> ⁸³ (1992)	CRL	5.0-18.0	
Daya ⁸⁴ (1993)	CRL	6.1-13.3	
Verburg <i>et al.</i> ⁴³ (2008)	CRL	6+2-15+0	Bao gồm BPD, HC, FL& tiểu não
McLennan & Schluter ⁸⁵ (2008)	CRL	5.0-12.0	Bao gồm cả BPD cho đến 14 tuần
Hadlock <i>et al.</i> ⁸⁶ (1982)	BPD	12-40	Thai giai đoạn sớm, biểu đồ 1982 chính xác hơn 1984
Altman & Chitty ³⁹ (1997); quoted by Loughna <i>et al.</i> ⁴¹ (2009)	BPD	12+6-35+4	Được dùng bởi British Medical Ultrasound Society
Verburg <i>et al.</i> ⁴³ (2008)	BPD	10-43	Bao gồm CRL, HC, FL& tiểu não

5. Khảo sát hình thái thai nhi:

Siêu âm quý hai thời điểm 18-22 tuần vẫn là siêu âm chuẩn để khảo sát hình thái học thai nhi ở dân số nguy cơ cao lẫn nguy cơ thấp. Siêu âm quý một khảo sát hình thái thai nhi và tầm soát các bất thường thai được sử dụng vào cuối thập niên 1980 và đầu thập niên 1990 khi có sự ra đời của đầu dò ngã âm đạo. Việc siêu âm đo độ mờ da gáy (NT) lúc 11-13+6 tuần càng làm tăng lên sự cần thiết của siêu âm khảo sát hình thái ở quý một (Bảng 2). Các thuận lợi: phát hiện và loại trừ sớm các bất thường lớn, đánh giá sớm các thai kì nguy cơ cao, chẩn đoán các bất thường di truyền ở giai đoạn sớm hơn nên việc chấm dứt thai kì nếu có chỉ định sẽ dễ thực

hiện hơn. Các hạn chế: người làm siêu âm thiếu kinh nghiệm, chưa rõ về mối tương quan giữa chi phí và hiệu quả và sự tiếp tục phát triển sau đó của một số cấu trúc và bệnh lý (như thể chai, thiếu sản tim trái...) nên việc phát hiện các bất thường giai đoạn sớm là không thể và cũng sẽ gây ra các khó khăn khi tư vấn các bất thường chưa có biểu hiện rõ ràng.

Bảng 2: Các cấu trúc cơ quan cần khảo sát khi siêu âm quý 1

Cơ quan/vùng giải phẫu	Hiện diện và/hay bình thường?
Đầu	Có xương vòm sọ, đường giữa, đám rối mạch mạc nằm lấp đầy não thất bên
Cổ	Có hình ảnh bình thường, đo NT
Mặt	Mắt, thuỷ tinh thể*, xương mũi*, bờ môi liên tục*, Mặt nhìn nghiêng và xương hàm dưới* bình thường
Cột sống	Đốt sống (mặt cắt dọc và ngang*), da phủ liên tục*
Ngực	Hai phế trường đối xứng, không tràn dịch không u
Tim	Nhịp đều, bốn buồng tim đối xứng nhau*
Bụng	Dạ dày ở 1/4 trên trái, gan*, thận*
Thành bụng	Dây rốn cắm vào bình thường, không thoát vị
Tứ chi	Mỗi chi có 3 đoạn, trục bàn tay và bàn chân đúng
Nhau	Kích thước và cấu trúc
Dây rốn	Có 3 mạch máu*

* Không bắt buộc

Đầu

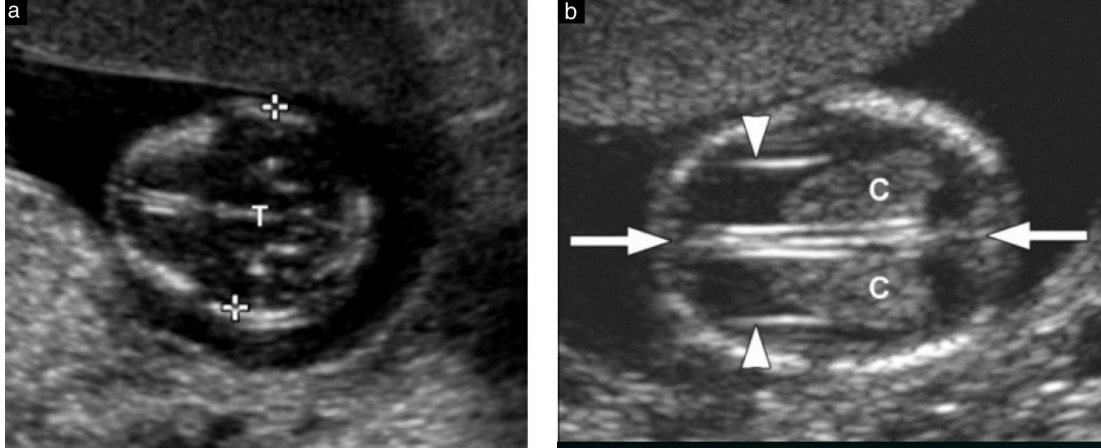
Sự hoá vôi vòm sọ hoàn chỉnh ở cuối tuần thứ 11 (Hình 2a). Mặt cắt ngang và đứng ngang sẽ giúp khảo sát sự hoá vôi của vòm sọ.

Ở tuổi thai 11-13+6 tuần, cấu trúc nổi trội ở não là hai não thất bên với đám rối mạch mạc lấp đầy ở sừng sau (Hình 2b). Hai bán cầu đại não đối xứng nhau và được phân cách bằng rãnh liên bán cầu và liềm não. Vỏ não giai đoạn này rất mỏng, nhìn rõ nhất ở phía trước và bao quanh não thất bên chứa đầy dịch nên có thể nhầm với não ứng thuỷ. Ở giai đoạn sớm này, một số cấu trúc não (thể chai, tiểu não) chưa phát triển đầy đủ để có thể khảo sát được. Khoảng mờ trong não (IT-Intracranial Translucency) ở hố sau có thể khảo sát được ở tuổi thai này như là một test sàng lọc tật chẻ đôi đốt sống nhưng vẫn chưa được xem là một test chuẩn thường qui. Giai đoạn này cũng có thể nhìn thấy hai mắt với thuỷ tinh thể bên trong, khoảng gian hốc mắt, mặt nghiêng với xương mũi và xương hàm dưới, sự toàn vẹn của miệng và môi trên (Hình 3). Tuy nhiên, nếu không thấy có bất thường

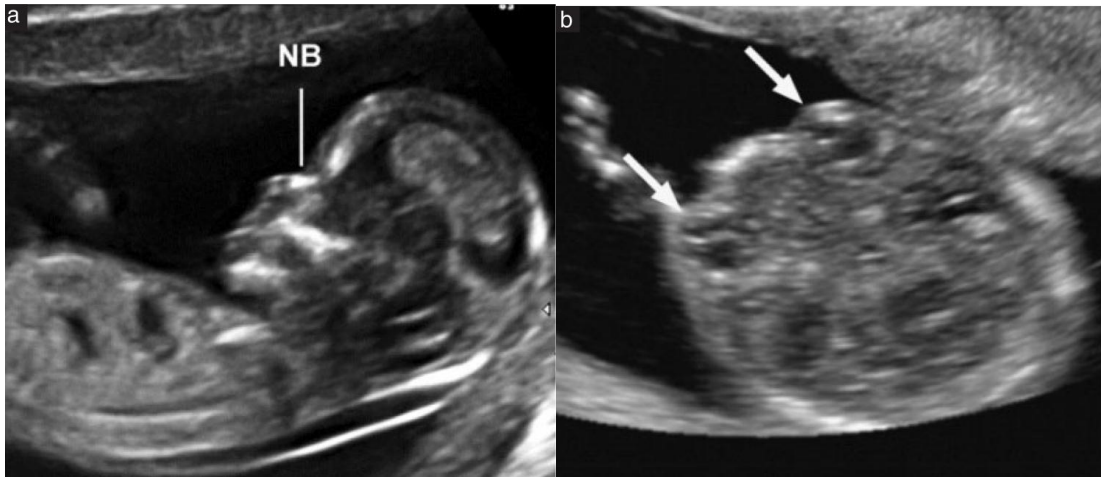
nào rõ ràng hoặc không đánh giá được mặt thai nhi ở giai đoạn này cũng không cần thiết phải siêu âm lại ở thời điểm sớm hơn quý hai.

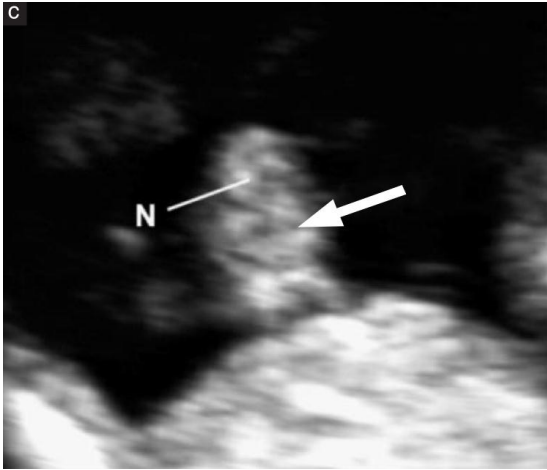
Cổ

Siêu âm đo độ mờ da gáy (NT) để tầm soát các bất thường NST sẽ được đề cập sau. Khi siêu âm, cần chú ý cổ và thân thai cùng nằm trên một đường thẳng, phát hiện các tụ dịch bất thường như bướu thanh dịch vùng cổ hoặc nang bạch huyết vùng cảnh.



Hình 2: Đầu thai, (a) đo đường kính lưỡng đỉnh, lưu ý mặt cắt ngang chuẩn qua đầu với não thất 3 và đường giữa ở trung tâm (T là đồi thị và não thất ba), Chu vi đầu nên đo ở mặt cắt này. (b) Đám rối mạch mạc bình thường(C), rãnh liên bán cầu và liềm não (mũi tên). Lưu ý đám rối mạch mạc trái từ bờ trong đến bờ bên sừng sau não thất bên, sừng trán não thất bên (đầu mũi tên)





Hình 3: Mặt thai nhi

(a) Mặt nghiêng với xương mũi (NB). Lưu ý chiều dài xương hàm trên và hàm dưới bình thường.

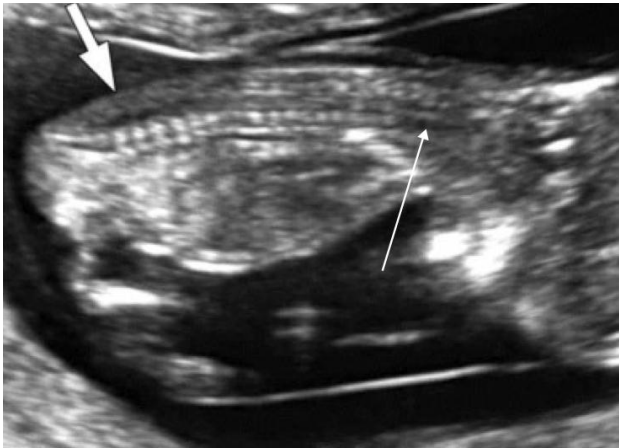
(b) Mặt bình thường với nhãn cầu và thuỷ tinh thể (mũi tên)

(c) Môi thai 13 tuần. Lưu ý môi trên liên tục và đường nằm giữa hai môi (mũi tên)

Chi tiết của mũi bị giới hạn (N)

Cột sống

Sự liên tục và thẳng hàng của cột sống cần được đánh giá trên cả mặt cắt dọc và ngang, sự toàn vẹn của da vùng cột sống cũng cần khảo sát (Hình 4). Tuy nhiên nếu không có bất thường nào rõ ràng và không đánh giá được cột sống ở giai đoạn này cũng không nhất thiết phải đánh giá lại cho đến quý hai của thai kì. Cần đánh giá cột sống nếu BPD < 5th.



Hình 4: Cột sống thai nhi

Da liên tục (mũi tên ngắn) nhìn thấy phía sau cột sống từ cổ cho đến xương cùng ở mặt cắt dọc giữa chuẩn

Lưu ý sự hoá vôi của thân sống, hai cảnh ngang còn là sụn nên echo kém hoặc đồng dạng.

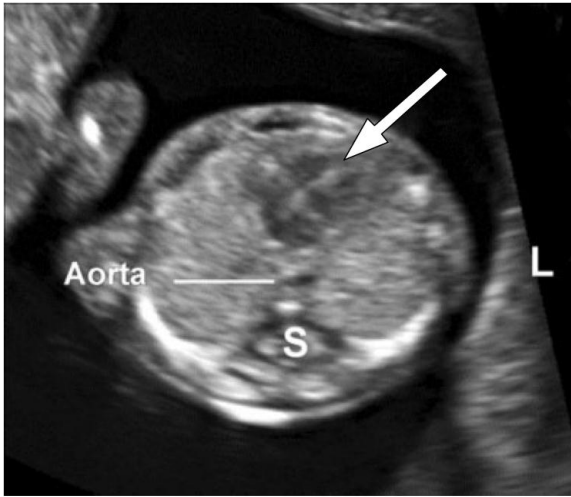
Ở vùng cổ (mũi tên dài), thân sống chưa vôi hoá và mềm sụn echo kém là bình thường.

Ngực

Trên siêu âm hai phổi bình thường có dạng echo dày đồng nhất và không có tràn dịch màng phổi cũng như các khối dạng nang hay đặc ở ngực. Cần đánh giá sự toàn vẹn của cơ hoành, ghi nhận vị trí bình thường trong bụng của dạ dày và gan.

Tim

Vị trí tim bình thường nằm ở bên trái của ngực (levocardia) cần được khảo sát (Hình 5). Sự khảo sát chi tiết hơn giải phẫu học tim thai ở giai đoạn 11-13+6 tuần là điều có thể nhưng không được xem là việc thường qui ở giai đoạn này. Vì lý do an toàn, sử dụng Doppler không được chỉ định thường qui khi siêu âm giai đoạn này.



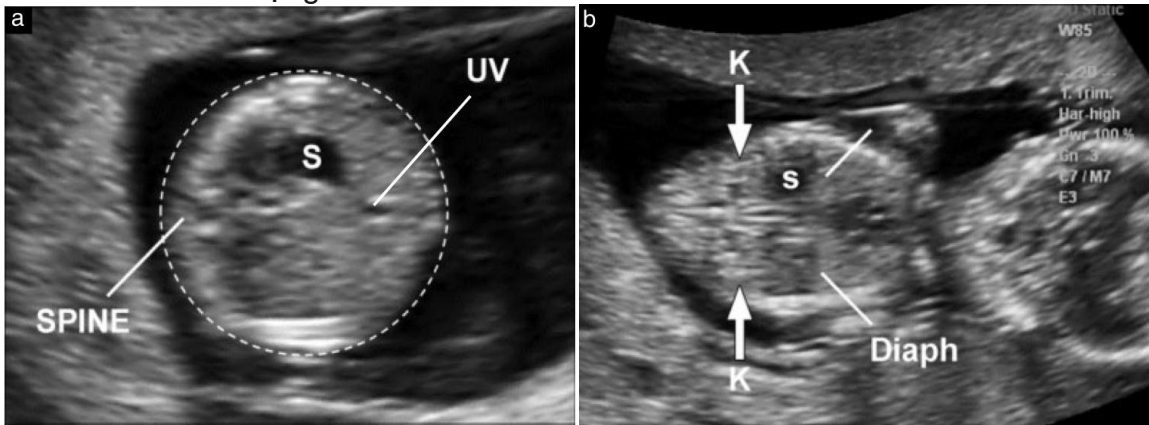
Hình 5: Mặt cắt ngang ngực thai ở vị trí 4 buồng tim, mỏm tim hướng bên trái (L). Lưu ý hai nhĩ và hai thất đối xứng nhau qua vách liên thất (mũi tên). Hai phế trường echo dày đồng dạng và đối xứng. Động mạch chủ (Aorta) nằm bên trái cột sống (S)

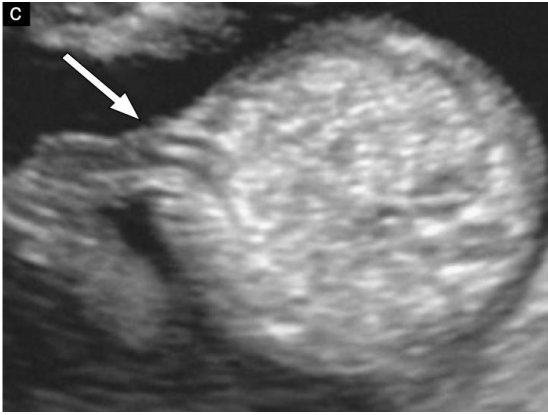
Ổ bụng

Thời điểm 11-13 +6 ngày, dạ dày và bàng quang là các cấu trúc chứa dịch echo kém trong bụng (Hình 6a và 6b). Dạ dày nằm bên trái của bụng cùng với trực tim bên trái giúp khẳng định vị thế tạng bình thường (Situs visceralis). Hai thận hình hạt đậu với phần trung tâm echo kém (bể thận) nằm dọc hai bên cột sống (Hình 6b). Khi thai 12 tuần, bàng quang là một cấu trúc hình tròn echo kém nằm ở giữa của phần bụng dưới.

Thành bụng

Vị trí bình thường của dây rốn cắm vào thành bụng cần xác định khi thai được 12 tuần (Hình 6c). Thoát vị rốn sinh lý tồn tại cho đến 11 tuần và cần phân biệt thoát vị rốn với hở thành bụng.





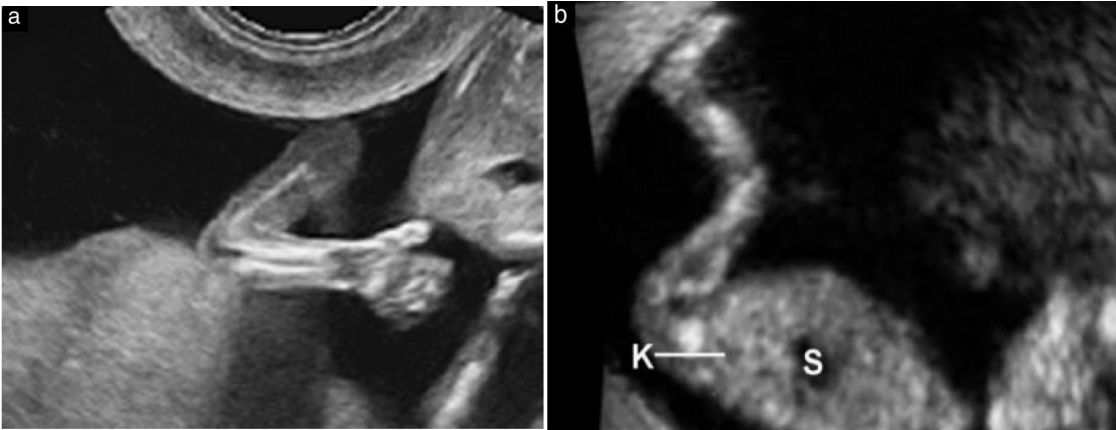Hình 6: Bụng thai nhi
 (a) Mặt cắt ngang bụng ở vị trí đo chu vi bụng, dạ dày (S), tĩnh mạch rốn (UV),
 (b) Mặt cắt đứng ngang cho thấy hai thận với bể thận ở trung tâm echo kém (K, mũi tên), dạ dày(S) và cơ hoành (D)
 (c) Vị trí dây rốn cắm vào (mũi tên). Lưu ý nhìn thấy hai động mạch rốn

Tứ chi

Thời điểm 11-13 +6 ngày cần xác định chi trên và chi dưới có đủ các xương, bàn tay và bàn chân cũng phải nhìn thấy. Đốt tận của bàn tay và bàn chân có thể nhìn thấy khi thai được 11 tuần, đặc biệt là với siêu âm ngã âm đạo (Hình 7a)

Sinh dục

Đánh giá cơ quan sinh dục và giới tính dựa trên hướng của máu sinh dục trên mặt cắt dọc giữa chuẩn. Tuy nhiên chưa đủ độ chính xác để ứng dụng trên lâm sàng.



Hình 7: Tứ chi (a) Tay bình thường có bàn tay và cổ tay thẳng hàng. (b) Chân bình thường có hướng của bàn chân vuông với chi dưới. Thận (K) và dạ dày (S)

Dây rốn:

Số lượng mạch máu trong dây rốn, vị trí cắm của dây rốn và nang dây rốn cần được ghi nhận. Có thể đặt nhanh color hay power Doppler lên vùng bàng quang để xem có đủ hai động mạch rốn chạy hai bên bàng quang không, tuy nhiên đây không phải là điều thường qui của siêu âm qui một.

Vai trò của siêu âm 3D và 4D

Siêu âm 3D và 4D không được dùng thường qui ở quý một để khảo sát hình thái thai nhi vì độ ly giải không tốt như siêu âm 2D. Một số chuyên gia có thể dùng kỹ thuật này để đánh giá các bất thường, đặc biệt là bất thường ở bề mặt thai nhi.

6. Đánh giá các bất thường nhiễm sắc thể

Siêu âm sàng lọc các bất thường NST ở quý một có thể được triển khai tùy theo nguồn nhân lực và các chính sách của mỗi quốc gia về sức khỏe cộng đồng. Sàng lọc quý một nên bao gồm việc siêu âm đo độ mờ da gáy. Sàng lọc có hiệu quả hơn nếu phối hợp với các marker khác như xét nghiệm sinh hoá (Beta HCG tự do và PAPPA). Trong một số trường hợp thích hợp, các dấu ấn khác của lệch bội như bất sản xương mũi, hở van 3 lá, dòng đảo ngược sóng a ống tĩnh mạch có thể được dùng nếu cá nhân được tập huấn và có bằng cấp đạt chuẩn đo. Hầu hết các chuyên gia đều khuyến cáo nên đo NT ở thời điểm 11-13+6 ngày, tương ứng với CRL từ 45-84mm. Thời điểm này được chọn vì xét nghiệm sàng lọc đạt tối ưu, kích thước thai đủ để có thể phát hiện các dị tật lớn và nếu có chỉ định chấm dứt thai kì thì dễ thực hiện. Để việc đo NT đạt yêu cầu, cần sẵn sàng nhiều yếu tố như máy siêu âm phù hợp, người làm siêu âm có bằng cấp, có chuyên gia tư vấn và xử trí. Để biết thêm thông tin, xin vui lòng truy cập trang web của FMF - Fetal Medicine Foundation (www.fetalmedicine.com). Tuy nhiên, ngay cả khi không được huấn luyện về chương trình sàng lọc lệch bội dựa trên NT, vẫn khuyến cáo nên khảo sát vùng da gáy và nếu thấy dày bất thường thì sẽ gửi đến chuyên gia có năng lực.

Cách đo NT

Người thực hiện siêu âm NT cần phải có bằng cấp và được tập huấn tốt. Siêu âm NT có thể siêu ngã bụng hoặc ngã âm đạo.

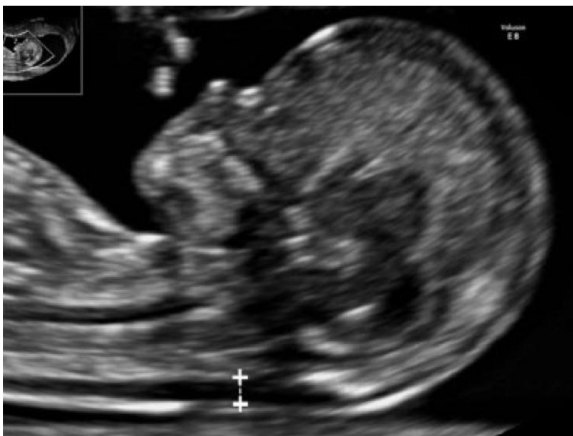Thai nhi phải ở tư thế trung tính, mặt cắt dọc giữa, phóng lớn chỉ thấy đầu và một phần ngực thai nhi. Màng ối nằm tách ra khỏi thai.

Định nghĩa mặt cắt chính giữa của mặt thai nhi: có sự hiện diện của đường echo dày của chóp mũi, phần khẩu cái trước có hình vuông, não giữa ở trung tâm và lớp màng da gáy ở phía sau.

Nếu không cắt đúng mặt cắt dọc giữa chuẩn, sẽ không thấy chóp đầu mũi và thấy phần trước của xương hàm trên ở bình diện thẳng.

Cần loại máy siêu âm đo chính xác đến 0.1mm. Đặt con trở ở vị trí đúng (trong-trong) và NT là khoảng mờ lớn nhất giữa màng da gáy và phần mô mềm nằm phủ trên cột sống cổ (Hình 8).

Đo nhiều lần và nếu tất cả các lần đo đều đạt theo chuẩn thì chọn trị số lớn nhất để tính nguy cơ. Đa thai, cần có sự xem xét đặc biệt, nguy cơ tùy thuộc vào số bánh nhau.



Hình 8: Cách đo độ mờ da gáy (NT)

Tập huấn và giám sát chất lượng của việc đo NT

Người đo NT cần được tập huấn để đảm bảo sự đo đạt chính xác. Kết quả đo NT dù của bất kỳ ai thuộc quốc gia nào hàng năm đều phải được đánh giá và có sự phản hồi của người có thẩm quyền (**GOOD PRACTICE POINT**)

7. Các cấu trúc khác trong và ngoài tử cung

Phần âm của cấu trúc bánh nhau cần được đánh giá. Các bất thường rõ ràng như khối u, các cấu trúc echo trống hay vùng tụ dịch sau bánh nhau lớn (>5cm) cần được ghi nhận và theo dõi.

Vị trí của bánh nhau so với lỗ trong cổ TC không quan trọng ở thời điểm quý một này vì hầu hết bánh nhau sẽ di chuyển lên trên xa lỗ trong cổ TC. Nhau tiền đạo không nên được chẩn đoán ở thời điểm này.

Cần chú ý nếu có vết mổ cũ vì nguy cơ thai bám sẹo mổ cũ, nhau cài răng lược và các biến chứng nghiêm trọng. Trong các trường hợp này, khoảng giữa bàng quang và đoạn eo tử cung, ở vị trí của sẹo mổ cũ cần được xem xét cẩn thận. Khi có nghi ngờ cần hội chẩn với các chuyên gia có nhiều kinh nghiệm hơn để chẩn đoán và xử trí.

Bệnh lý phụ khoa bao gồm cả lành và ác tính, có thể được phát hiện khi siêu âm quý một. Các bất thường của hình dạng tử cung như tử cung có vách và tử cung hai sừng nếu có cần được mô tả. Phần phụ cần kiểm tra xem có khối u bất thường không? Xử trí các bất thường này không nằm trong phạm vi của hướng dẫn này.

References:

1. Salomon LJ, Alfirevic Z, Berghella V, Bilardo C, Hernandez-Andrade E, Johnsen SL, Kalache K, Leung KY, Malinger G, Munoz H, Prefumo F, Toi A, Lee W; ISUOG Clinical Standards Committee. Practice guidelines for performance of the routine mid-trimester fetal ultrasound scan. *Ultrasound Obstet Gynecol* 2011; **37**: 116–126.
2. Deter RL, Buster JE, Casson PR, Carson SA. Individual growth patterns in the first trimester: evidence for difference in embryonic and fetal growth rates. *Ultrasound Obstet Gynecol* 1999; **13**: 90–98.
3. Blaas HG. The examination of the embryo and early fetus: how and by whom? *Ultrasound Obstet Gynecol* 1999; **14**: 153–158.
4. Whitworth M, Bricker L, Neilson JP, Dowswell T. Ultrasound for fetal assessment in early pregnancy. *Cochrane Database Syst Rev* 2010; **4**: CD007058.
5. Bennett KA, Crane JMG, O'Shea P, Lacelle J, Hutchens D, Copel JA. First trimester ultrasound screening is effective in reducing postterm labor induction rates: a randomized controlled trial. *Am J Obstet Gynecol* 2004; **190**: 1077–1081.
6. Hoffman CS, Messer LC, Mendola P, Savitz DA, Herring AH, Hartmann KE. Comparison of gestational age at birth based on last menstrual period and ultrasound during the first trimester. *Paediatr Perinat Epidemiol* 2008; **22**: 587–596.
7. Taipale P, Hiilesmaa V. Predicting delivery date by ultrasound and last menstrual period in early gestation. *Obstet Gynecol* 2001; **97**: 189–194.
8. Skalkidou A, Kieler H, Stephansson O, Roos N, Cnattingius S, Haglund B. Ultrasound pregnancy dating leads to biased perinatal morbidity and neonatal mortality among post-term-born girls. *Epidemiology* 2010; **21**: 791–796.
9. Harrington DJ, MacKenzie IZ, Thompson K, Fleminger M, Greenwood C. Does a first trimester dating scan using crown rump length measurement reduce the rate of induction of labour for prolonged pregnancy? An uncompleted randomised controlled trial of 463 women. *BJOG* 2006; **113**: 171–176.
10. Ott WJ. Accurate gestational dating: revisited. *Am J Perinatol* 1994; **11**: 404–408.
11. Wisser J, Dirschedl P, Krone S. Estimation of gestational age by transvaginal sonographic measurement of greatest embryonic length in dated human embryos. *Ultrasound Obstet Gynecol* 1994; **4**: 457–462.
12. Tunon K, Eik-Nes SH, Grøttum P, Von Düring V, Kahn JA. Gestational age in pregnancies conceived after *in vitro* fertilization: a comparison between age assessed from oocyte retrieval, crown-rump length and biparietal diameter. *Ultrasound Obstet Gynecol* 2000; **15**: 41–46.
13. Grange G, Pannier E, Goffinet F, Cabrol D, Zorn JR. Dating biometry during the first trimester: accuracy of an every-day practice. *Eur J Obstet Gynecol Reprod Biol* 2000; **88**: 61–64.
14. Chalouhi GE, Bernard JP, Benoist G, Nasr B, Ville Y, Salomon LJ. A comparison of first trimester measurements for prediction of delivery date. *J Matern Fetal Neonatal Med* 2011; **24**: 51–57.
15. Salomon LJ, Pizzi C, Gasparrini A, Bernard J-P, Ville Y. Prediction of the date of delivery based on first trimester ultrasound measurements: an independent method from estimated date of conception. *J Matern Fetal Neonatal Med* 2010; **23**: 1–9.
16. Caughey AB, Nicholson JM, Washington AE. First- vs second-trimester ultrasound: the effect on pregnancy dating and perinatal outcomes. *Am J Obstet Gynecol* 2008; **198**: 703.e1–6.
17. Thorsell M, Kaijser M, Almström H, Andolf E. Expected day of delivery from ultrasound dating versus last menstrual period—obstetric outcome when dates mismatch. *BJOG* 2008; **115**: 585–589.
18. Bottomley C, Bourne T. Dating and growth in the first trimester. *Best Pract Res Clin Obstet Gynaecol* 2009; **4**: 439–452.

19. Sonek J. First trimester ultrasonography in screening and detection of fetal anomalies. *Am J Med Genet C Semin Med Genet* 2007; **145**: 45–61.
20. Snijders RJ, Johnson S, Sebire NJ, Noble PL, Nicolaides KH. First-trimester ultrasound screening for chromosomal defects. *Ultrasound Obstet Gynecol* 1996; **7**: 216–226.
21. Ville Y. 'Ceci n'est pas une 'echographie': a plea for quality assessment in prenatal ultrasound. *Ultrasound Obstet Gynecol* 2008; **31**: 1–5.
22. Abramowicz JS, Kossoff G, Marsal K, Ter Haar G. Safety Statement, 2000 (reconfirmed 2003). International Society of Ultrasound in Obstetrics and Gynecology (ISUOG). *Ultrasound Obstet Gynecol* 2003; **21**: 100.
23. Torloni MR, Vedmedovska N, Meriardi M, Betr 'an AP, Allen T, González R, Platt LD; ISUOG-WHO Fetal Growth Study Group. Safety of ultrasonography in pregnancy: WHO systematic review of the literature and meta-analysis. *Ultrasound Obstet Gynecol* 2009; **33**: 599–608.
24. Hershkovitz R, Sheiner E, Mazor M. Ultrasound in obstetrics: a review of safety. *Eur J Obstet Gynecol Reprod Biol* 2002; **101**: 15–18.
25. Salvesen K, Lees C, Abramowicz J, Brezinka C, Ter Haar G, Maršál K. ISUOG statement on the safe use of Doppler in the 11 to 13+6-week fetal ultrasound examination. *Ultrasound Obstet Gynecol* 2011; **37**: 628.
26. Lewi L, Jani J, Blickstein I, Huber A, Gucciardo L, Van Mieghem T, Doné E, Boes AS, Hecher K, Gratacós E, Lewi P, Deprest J. The outcome of monochorionic diamniotic twin gestations in the era of invasive fetal therapy: a prospective cohort study. *Am J Obstet Gynecol* 2008; **199**: 493.e1–7.
27. Dias T, Arcangeli T, Bhide A, Napolitano R, Mahsud-Dornan S, Thilaganathan B. First-trimester ultrasound determination of chorionicity in twin pregnancy. *Ultrasound Obstet Gynecol* 2011; **38**: 530–532.
28. Fong KW, Toi A, Salem S, Hornberger LK, Chitayat D, Keating SJ, McAuliffe F, Johnson JA. Detection of fetal structural abnormalities with US during early pregnancy. *Radiographics* 2004; **24**: 157–174.
29. Jurkovic D, Gruboeck K, Campbell S. Ultrasound features of normal early pregnancy development. *Curr Opin Obstet Gynecol* 1995; **7**: 493–504.
30. Tezuka N, Sato S, Kanasugi H, Hiroi M. Embryonic heart rates: development in early first trimester and clinical evaluation. *Gynecol Obstet Invest* 1991; **32**: 210–212.
31. Levi CS, Lyons EA, Zheng XH, Lindsay DJ, Holt SC. Endovaginal US: demonstration of cardiac activity in embryos of less than 5.0 mm in crown-rump length. *Radiology* 1990; **176**: 71–74.
32. Goldstein SR. Significance of cardiac activity on endovaginal ultrasound in very early embryos. *Obstet Gynecol* 1992; **80**: 670–672.
33. Brown DL, Emerson DS, Felker RE, Cartier MS, Smith WC. Diagnosis of early embryonic demise by endovaginal sonography. *J Ultrasound Med* 1990; **9**: 631–636.
34. Oh JS, Wright G, Coulam CB. Gestational sac diameter in very early pregnancy as a predictor of fetal outcome. *Ultrasound Obstet Gynecol* 2002; **20**: 267–269.
35. Robinson HP, Sweet EM, Adam AH. The accuracy of radiological estimates of gestational age using early fetal crown-rump length measurements by ultrasound as a basis for comparison. *Br J Obstet Gynaecol* 1979; **86**: 525–528.
36. Robinson HP. "Gestation sac" volumes as determined by sonar in the first trimester of pregnancy. *Br J Obstet Gynaecol* 1975; **82**: 100–107.
37. Salomon LJ, Bernard M, Amarsy R, Bernard JP, Ville Y. The impact of crown-rump length measurement error on combined Down syndrome screening: a simulation study. *Ultrasound Obstet Gynecol* 2009; **33**: 506–511.
38. Sladkevicius P, Saltvedt S, Almström H, Kublickas M, Grunewald C, Valentin L. Ultrasound dating at 12–14 weeks of gestation. A prospective cross-validation of established dating formulae in *in-vitro* fertilized pregnancies. *Ultrasound Obstet Gynecol* 2005; **26**: 504–511.
39. Altman DG, Chitty LS. New charts for ultrasound dating of pregnancy. *Ultrasound Obstet Gynecol* 1997; **10**: 174–191.
40. Salomon LJ, Bernard JP, Duyme M, Dorion A, Ville Y. Revisiting first-trimester fetal biometry. *Ultrasound Obstet Gynecol* 2003; **22**: 63–66.
41. Loughna P, Chitty L, Evans T, Chudleigh T. Fetal size and dating: charts recommended for clinical obstetric practice. *Ultrasound* 2009; **17**: 161–167.
42. Hadlock FP, Deter RL, Carpenter RJ, Park SK. Estimating fetal age: effect of head shape on BPD. *AJR Am J Roentgenol* 1981; **137**: 83–85.
43. Verburg BO, Steegers EAP, De Ridder M, Snijders RJM, Smith E, Hofman A, Moll HA, Jaddoe VW, Witteman JC. New charts for ultrasound dating of pregnancy and assessment of fetal growth: longitudinal data from a population-based cohort study. *Ultrasound Obstet Gynecol* 2008; **31**: 388–396.
44. Crowley P. Interventions for preventing or improving the outcome of delivery at or beyond term. *Cochrane Database Syst Rev* 2000; (2): CD000170.
45. Mongelli M, Wong YC, Venkat A, Chua TM. Induction policy and missed post-term pregnancies: a mathematical model. *Aust N Z J Obstet Gynaecol* 2001; **41**: 38–40.
46. Hoffman CS, Messer LC, Mendola P, Savitz DA, Herring AH, Hartmann KE. Comparison of gestational age at birth based on last menstrual period and ultrasound during the first trimester. *Paediatr Perinat Epidemiol* 2008; **22**: 587–596.
47. NICE. Antenatal care: Routine care for the healthy pregnant woman. National Institute for Health and Clinical Excellence: London, 2010.
48. Savitz DA, Terry JW, Dole N, Thorp JM, Siega-Riz AM, Herring AH. Comparison of pregnancy dating by last menstrual period, ultrasound scanning, and their combination. *Am J Obstet Gynecol* 2002; **187**: 1660–1666.
49. Bagratee JS, Regan L, Khullar V, Connolly C, Moodley J. Reference intervals of gestational sac, yolk sac and embryo volumes using three-dimensional ultrasound. *Ultrasound Obstet Gynecol* 2009; **34**: 503–509.
50. Grisolia G, Milano K, Pilu G, Banzi C, David C, Gabrielli S, Rizzo N, Morandi R, Bovicelli L. Biometry of early pregnancy with transvaginal sonography. *Ultrasound Obstet Gynecol* 1993; **3**: 403–411.
51. Robinson HP. Sonar measurement of fetal crown-rump length as means of assessing maturity in first trimester of pregnancy. *Br Med J* 1973; **4**: 28–31.
52. Robinson HP, Fleming JE. A critical evaluation of sonar "crown-rump length" measurements. *Br J Obstet Gynaecol* 1975; **82**: 702–710.

53. Dias T, Mahsud-Dornan S, Thilaganathan B, Papageorgiou A, Bhide A. First-trimester ultrasound dating of twin pregnancy: are singleton charts reliable? *BJOG* 2010; **117**: 979-984.
54. Saltvedt S, Almstrom H, Kublickas M, Valentin L, Grunewald C. Detection of malformations in chromosomally normal fetuses by routine ultrasound at 12 or 18 weeks of gestation-a randomised controlled trial in 39,572 pregnancies. *BJOG* 2006; **113**: 664-674.
55. Chen M, Lee CP, Lam YH, Tang RYK, Chan BCP, Wong SF, Tse LH, Tang MH. Comparison of nuchal and detailed morphology ultrasound examinations in early pregnancy for fetal structural abnormality screening: a randomized controlled trial. *Ultrasound Obstet Gynecol* 2008; **31**: 136-146; discussion 146.
56. Timor-Tritsch IE, Fuchs KM, Monteagudo A, D'Alton ME. Performing a fetal anatomy scan at the time of first-trimester screening. *Obstet Gynecol* 2009; **113**: 402-407.
57. Abu-Rustum RS, Daou L, Abu-Rustum SE. Role of first trimester sonography in the diagnosis of aneuploidy and structural fetal anomalies. *J Ultrasound Med* 2010; **29**: 1445-1452.
58. Timor-Tritsch IE, Bashiri A, Monteagudo A, Arslan AA. Qualified and trained sonographers in the US can perform early fetal anatomy scans between 11 and 14 weeks. *Am J Obstet Gynecol* 2004; **191**: 1247-1252.
59. Bronshtein M, Zimmer EZ. Transvaginal ultrasound diagnosis of fetal clubfeet at 13 weeks, menstrual age. *J Clin Ultrasound*. 1989; **17**: 518-520.
60. Taipale P, Ammälä M, Salonen R, Hiilesmaa V. Learning curve in ultrasonographic screening for selected fetal structural anomalies in early pregnancy. *Obstet Gynecol* 2003; **101**: 273-278.
61. Cedergren M, Selbing A. Detection of fetal structural abnormalities by an 11-14-week ultrasound dating scan in an unselected Swedish population. *Acta Obstet Gynecol Scand* 2006; **85**: 912-915.
62. Fisher J. First-trimester screening: dealing with the fall-out. *Prenat Diagn* 2011; **31**: 46-49.
63. Chaoui R, Nicolaides KH. From nuchal translucency to intracranial translucency: towards the early detection of spina bifida. *Ultrasound Obstet Gynecol* 2010; **35**: 133-138.
64. Sepulveda W, Wong AE, Martinez-Ten P, Perez-Pedregosa J. Retronasal triangle: a sonographic landmark for the screening of cleft palate in the first trimester. *Ultrasound Obstet Gynecol* 2010; **35**: 7-13.
65. Syngelaki A, Chelemen T, Dagklis T, Allan L, Nicolaides KH. Challenges in the diagnosis of fetal non-chromosomal abnormalities at 11-13 weeks. *Prenat Diagn* 2011; **31**: 90-102.
66. Bernard J-P, Cuckle HS, Stirnemann JJ, Salomon LJ, Ville Y. Screening for fetal spina bifida by ultrasound examination in the first trimester of pregnancy using fetal biparietal diameter. *Am J Obstet Gynecol* 2012; **207**: 306.e1-5.
67. DeVore GR. First-trimester fetal echocardiography: is the future now? *Ultrasound Obstet Gynecol* 2002; **20**: 6-8.
68. Yagel S, Cohen SM, Messing B. First and early second trimester fetal heart screening. *Curr Opin Obstet Gynecol* 2007; **19**: 183-190.
69. van Zalen-Sprock RM, Vugt JM, van Geijn HP. First-trimester sonography of physiological midgut herniation and early diagnosis of omphalocele. *Prenat Diagn* 1997; **17**: 511-518.
70. Bhaduri M, Fong K, Toi A, Tomlinson G, Okun N. Fetal anatomic survey using three-dimensional ultrasound in conjunction with first-trimester nuchal translucency screening. *Prenat Diagn* 2010; **30**: 267-273.
71. Nicolaides KH, Azar G, Byrne D, Mansur K, Marks K. Fetal nuchal translucency: ultrasound screening for chromosomal defects in first trimester of pregnancy. *BMJ*; 1992; **304**: 867-869.
72. Nicolaides KH, Snijders RJ, Gosden CM, Berry C, Campbell S. Ultrasonographically detectable markers of fetal chromosomal abnormalities. *Lancet* 1992; **340**: 704-707.
73. Kagan KO, Wright D, Baker A, Sahota D, Nicolaides KH. Screening for trisomy 21 by maternal age, fetal nuchal translucency thickness, free beta-human chorionic gonadotropin and pregnancy-associated plasma protein-A. *Ultrasound Obstet Gynecol* 2008; **31**: 618-624.
74. Kagan KO, Cicero S, Staboulidou I, Wright D, Nicolaides KH. Fetal nasal bone in screening for trisomies 21, 18 and 13 and Turner syndrome at 11-13 weeks of gestation. *Ultrasound Obstet Gynecol* 2009; **33**: 259-264.
75. Kagan KO, Valencia C, Livanos P, Wright D, Nicolaides KH. Tricuspid regurgitation in screening for trisomies 21, 18 and 13 and Turner syndrome at 11+0 to 13+6 weeks of gestation. *Ultrasound Obstet Gynecol* 2009; **33**: 18-22.
76. Maiz N, Valencia C, Kagan KO, Wright D, Nicolaides KH. Ductus venosus Doppler in screening for trisomies 21, 18 and 13 and Turner syndrome at 11-13 weeks of gestation. *Ultrasound Obstet Gynecol* 2009; **33**: 512-517.
77. Nicolaides KH. Screening for fetal aneuploidies at 11 to 13 weeks. *Prenat Diagn* 2011; **31**: 7-15.
78. Mustafá SA, Brizot ML, Carvalho MHB, Watanabe L, Kahlhale S, Zugaib M. Transvaginal ultrasonography in predicting placenta previa at delivery: a longitudinal study. *Ultrasound Obstet Gynecol* 2002; **20**: 356-359.
79. Timor-Tritsch IE, Monteagudo A, Santos R, Tsymbal T, Pineda G, Arslan AA. The diagnosis, treatment, and follow-up of cesarean scar pregnancy. *Am J Obstet Gynecol* 2012; **207**: 44.e1-13.
80. Timor-Tritsch IE, Monteagudo A. Unforeseen consequences of the increasing rate of cesarean deliveries: early placenta accreta and cesarean scar pregnancy. A review. *Am J Obstet Gynecol* 2012; **207**: 14-29.
81. Stirnemann JJ, Chalouhi GE, Forner S, Saidji Y, Salomon LJ, Bernard J-P, Ville Y. First-trimester uterine scar assessment by transvaginal ultrasound. *Am J Obstet Gynecol* 2011; **205**: 551.e1-6.
82. Stirnemann JJ, Mousty E, Chalouhi G, Salomon LJ, Bernard J-P, Ville Y. Screening for placenta accreta at 11-14 weeks of gestation. *Am J Obstet Gynecol* 2011; **205**: 547. e1-6.
83. Hadlock FP, Shah YP, Kanon DJ, Lindsey JV. Fetal crown rump length: reevaluation of relation to menstrual age (5-18 weeks) with high-resolution real-time US. *Radiology* 1992; **182**: 501-505.
84. Daya S. Accuracy of gestational age estimation by means of fetal crown-rump length measurement. *Am J Obstet Gynecol* 1993; **168**: 903-908.
85. McLennan AC, Schluter PJ. Construction of modern Australian first trimester ultrasound dating and growth charts. *J Med Imaging Radiat Oncol* 2008; **52**: 471-479.
86. Hadlock FP, Deter RL, Harrist RB, Park SK. Fetal biparietal diameter: a critical re-evaluation of the relation to menstrual age by means of real-time ultrasound. *J Ultrasound Med* 1982; **1**: 97-104.
87. McAuliffe FM, Fong KW, Toi A, Chitayat D, Keating S, Johnson J-A. Ultrasound detection of fetal anomalies in conjunction with first-trimester nuchal translucency screening: a feasibility study. *Am J Obstet Gynecol* 2005; **193**: 1260-1265.
88. von Kaisenberg CS, Kuhling-von Kaisenberg H, Fritzer E, Schemm S, Meinhold-Heerlein I, Jonat W. Fetal transabdominal anatomy scanning using standard views at 11 to 14 weeks' gestation. *Am J Obstet Gynecol* 2005; **192**: 535-542.